



**PACIENTE:** ILSE GISELL SILVA TREJO

**SEXO:** FEMENINO

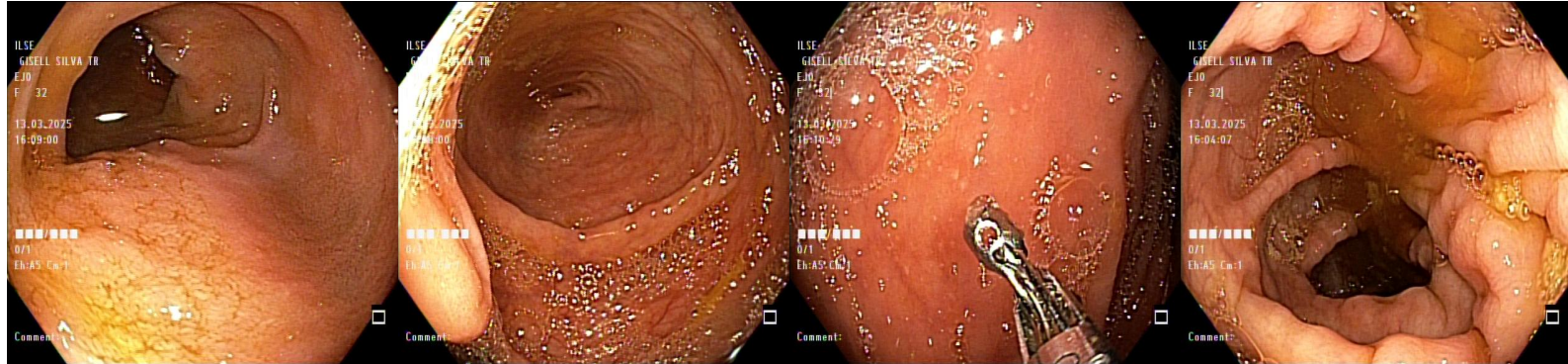**EDAD (Años):** 32

**FECHA DE NACIMIENTO:** 03/03/1993

**PROCEDIMIENTO:** COLONOSCOPIA

**TRATANTE:** YOELI MARISA ESCANDON

**ANESTESIÓLOGO:** JAIR ALESSANDRO FLORES BRINGAS

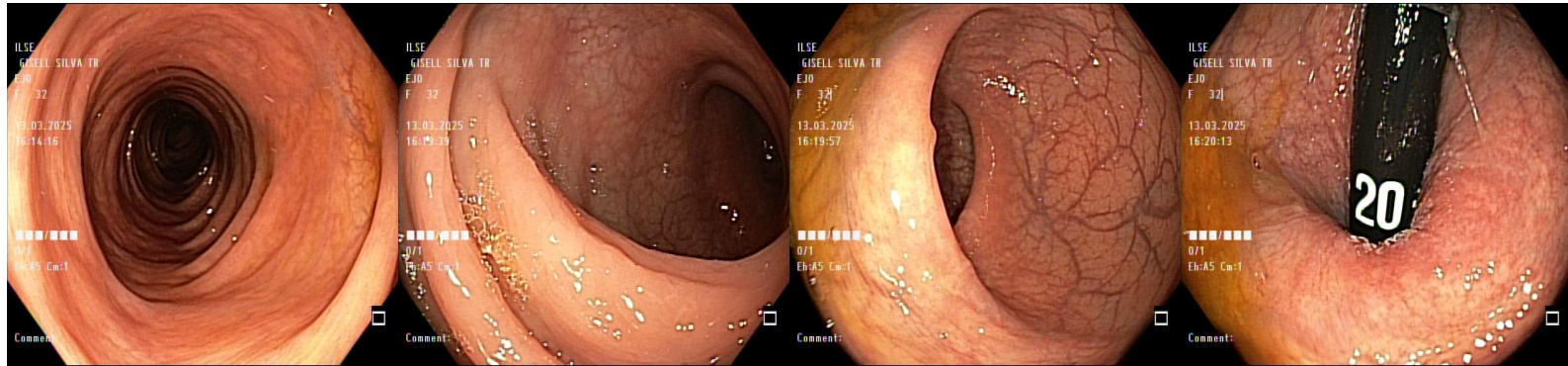


1. ILEON TERMINAL

2. CIEGO

3. COLON ASCENDENTE

4. COLON TRANSVERSO



5. COLON DESCENDENTE

6. SIGMOIDES

7. RECTO

## HALLAZGOS

Previo consentimiento informado y bajo efectos de sedación endovenosa administrado por dr. Flores, monitoreo continuo, decúbito lateral izquierdo, se introduce videocolonoscopio hasta el ileon terminal. Al término, paciente estable con los siguientes hallazgos: PREPARACION COLÓNICA: 9 puntos en escala de Boston. TACTO RECTAL: esfínter normotónico, con mucosa lisa, sale guante limpio. ILEON TERMINAL, CIEGO, COLON ASCENDENTE, COLON TRANSVERSO, COLON DESCENDENTE, SIGMOIDES Y RECTO: Forma y distensibilidad conservada, mucosa de aspecto normal, se observa en colon ascendente erosiones blanquecinas con halo eritematoso. En recto, se realiza retrovisión observando línea dentada de aspecto normal. Se toman biopsias del colon ascendente y descendente en búsqueda de colitis microscópica.

**IDX: COLITIS INESPECIFICA COLON DERECHO.**

DRA YOELI MARISA ESCANDON

8070046